

Soutien Cancer du Rein

Mes examens d'imagerie : pourquoi, quand, comment ?



Introduction

Ce document est destiné à vous aider à mieux comprendre les différents **examens d'imagerie médicale** qui vous sont proposés au moment de la découverte de votre cancer du rein, au cours de son traitement (qui peut être chirurgical et/ou médicamenteux), puis après la fin du traitement à titre de surveillance.

Les examens d'imagerie présentent des objectifs différents et sont complémentaires entre eux :

- certains examens étudient la **morphologie** de la tumeur, c'est-à-dire sa localisation, sa taille, ses rapports avec les organes avoisinants. Ces examens sont importants avant l'intervention chirurgicale, pour permettre au chirurgien de décider du type d'intervention le plus approprié à votre cas, puis pour la surveillance postopératoire ;
- d'autres examens s'intéressent particulièrement à la **vascularisation** de la tumeur, c'est-à-dire à la façon dont elle est irriguée par les vaisseaux sanguins. Ce type d'examen est particulièrement intéressant à réaliser régulièrement au cours des traitements par médicaments anti-angiogéniques, qui ont pour but de bloquer la vascularisation de la tumeur ;
- enfin un dernier type d'examen évalue le **métabolisme** d'un marqueur particulier, et permet de visualiser le corps entier.

Vos différents médecins (médecin généraliste, urologue, oncologue, radiologue) choisiront les examens les plus appropriés à votre cas particulier et au traitement dont vous allez bénéficier. Il est possible qu'ils vous proposent des examens ne figurant pas dans cette brochure. N'hésitez pas à leur demander des explications complémentaires et à leur poser toutes les questions auxquelles la lecture de ce document n'aura pas apporté de réponse.

Vous trouverez à la fin de cette brochure un index alphabétique regroupant les principaux thèmes médicaux abordés au fil des chapitres, avec la page correspondante, si vous souhaitez aller directement rechercher une information.

Sommaire

1 • Les examens qui étudient la morphologie de la tumeur

L'échographie conventionnelle	4
Le scanner conventionnel	5
L'IRM conventionnelle	7

2 • Les examens qui visualisent la vascularisation de la tumeur et suivent son évolution

L'échographie dynamique de contraste	10
Le scanner de perfusion	10
L'IRM de perfusion	11

3 • Les examens qui recherchent d'autres localisations

La radiographie standard	12
La scintigraphie	13
La tomographie par émission de positons (TEP)	14

Index alphabétique	15
Sites Internet utiles	16

Les examens qui étudient la morphologie de la tumeur

L'objectif de ces examens d'imagerie est d'analyser la taille de la tumeur, sa localisation précise, ainsi que ses rapports avec les organes avoisinants.

L'échographie conventionnelle

C'est quoi ?

L'échographie (encore appelée échotomographie) utilise les **ultrasons**. Ces ultrasons traversent le corps humain, et se réfléchissent lorsqu'ils rencontrent un obstacle, c'est-à-dire en l'occurrence les tissus des différents organes, en renvoyant un **écho**, d'où le nom d'échographie.

La même **sonde** qui émet les ultrasons enregistre les échos en temps réel : elle est à la fois émettrice et réceptrice. Cette sonde est appliquée directement sur la peau, à l'aide d'un **gel** spécial qui facilite le bon contact entre la sonde et la peau.

Pourquoi ?

Dans le cas du cancer du rein, cet examen est utilisé au niveau de l'abdomen, quand on veut visualiser rapidement les

reins, mais aussi pour rechercher la présence ou non de **ganglions**, ou pour contrôler la morphologie du **foie**.

Quand ?

L'échographie abdominale est souvent **le premier examen** réalisé en cas de suspicion de cancer du rein. Il arrive qu'un cancer du rein soit découvert sur une échographie faite pour une autre raison. Cette technique pourra aussi être utilisée pour la surveillance post-opératoire, dans les mois et années qui suivent l'intervention.

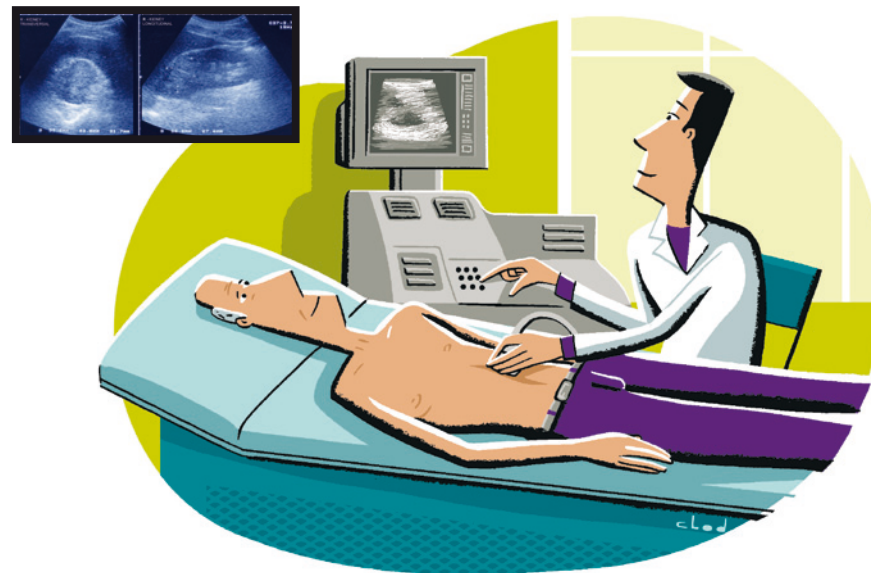
Comment ?

L'échographie abdominale se pratique sur un patient **allongé sur le dos**. Il est nécessaire d'être **à jeun**.

Le radiologue va enduire votre ventre d'un **gel** transparent, qui va faciliter le glissement de la sonde d'échographie sur votre peau.

Le radiologue est assis à côté de vous, il tient la **sonde** à la main et la fait bouger sur toute la surface de votre ventre, en l'inclinant plus ou moins, de façon à bien voir vos reins, votre foie et les gros vaisseaux de l'abdomen.

Il regarde l'image sur un **écran vidéo** posé à côté de lui, et enregistre un



certain nombre de **clichés** de l'examen.

Cet examen dure environ un quart d'heure ; il est parfaitement indolore.

Le scanner conventionnel

C'est quoi ?

Le scanner (encore appelé tomodensitométrie ou TDM) utilise les **rayons X**, qui traversent le corps humain en étant absorbés proportionnellement à l'épaisseur et à la densité des zones

traversées. Les os, qui sont très denses, absorbent les rayons X et vont apparaître en blanc sur le scanner. L'air contenu dans les poumons et dans le tube digestif, qui est très peu dense, va au contraire apparaître en noir. Entre le blanc et le noir, il existe toute une palette de gris plus ou moins foncés selon la densité de l'organe.

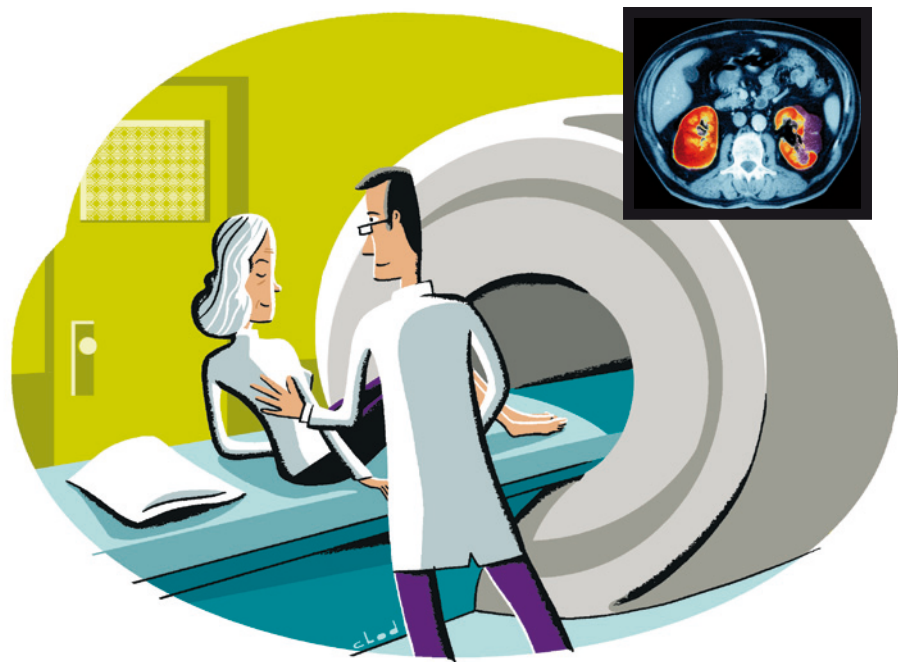L'avantage du scanner par rapport à la radiographie standard, c'est qu'il permet d'obtenir des **images en coupes** de quelques millimètres d'épaisseur, beaucoup plus précises (environ cent fois), de l'ensemble de l'abdomen ou du thorax par exemple.

Pourquoi ?

Dans le cas du cancer du rein, cet examen est très utile. C'est **l'examen de référence** pour détecter, caractériser et faire le **bilan d'extension** des tumeurs du rein. Il permet de mesurer parfaitement la taille de la tumeur, d'étudier son contenu et ses limites, ses rapports avec les gros vaisseaux et les organes voisins. Il permet également de voir l'autre rein, le foie, et de rechercher des ganglions.

Quand ?

Cet examen vous sera proposé au moment de la découverte de votre tumeur rénale, pour bien préciser sa situation et sa morphologie, et décider si elle doit être opérée ou non. Ces scanners thoraco-abdominaux seront répétés régulièrement pendant les mois et les années qui suivent la chirurgie, pour surveiller l'absence de récurrence, et pour surveiller l'évolution de la taille de la tumeur si elle n'a pas été opérée.



Comment ?

Le **scanner** est un appareil très volumineux, qui occupe toute une pièce. Vous êtes **allongé sur le dos** sur un lit d'examen, avec le tube à rayons X au-dessus de vous et les détecteurs en dessous. Le tube tourne autour de vous et le lit se déplace vers l'avant, ce qui permet d'obtenir de multiples coupes. Après vous avoir installé, le radiologue et les manipulateurs se retirent dans une pièce voisine : vous les voyez à travers une grande baie vitrée, ils vous parlent dans un micro et vous pouvez leur répondre. C'est un puissant **ordinateur** qui enregistre toutes les données de densité. Le radiologue visualise le résultat sur un **écran**. Les images sont reproduites sur des films radiographiques ou stockées sur un support informatique (CD-rom, DVD).

Juste avant l'examen, on vous injectera par voie intraveineuse un **produit de contraste à base d'iode**, qui permet de mieux visualiser la tumeur et les vaisseaux qui l'entourent. En raison de cette injection, il est nécessaire d'être **à jeun**.

Le scanner ne peut pas être réalisé chez les sujets allergiques à l'iode, ni chez les personnes ayant une insuffisance rénale importante. Il sera alors remplacé par une IRM (imagerie par résonance magnétique, voir plus loin).

L'injection du produit de contraste est susceptible d'entraîner des bouffées de chaleur, un goût inhabituel dans la bouche et une envie d'aller aux toilettes. De façon plus rare, elle peut provoquer des nausées, voire des vomissements. En règle générale, il est conseillé de **boire abondamment au cours des heures qui suivent l'examen** afin de favoriser l'élimination du produit de contraste.

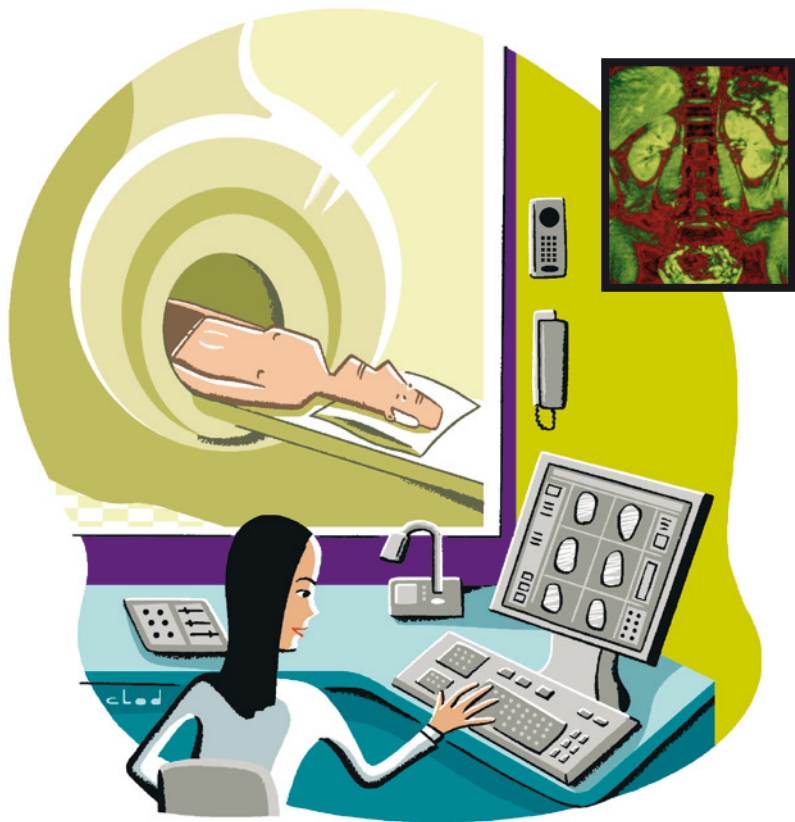En dehors de la piqûre pour injecter le produit de contraste, le scanner est parfaitement indolore. Il dure environ une demi-heure.

L'IRM conventionnelle

C'est quoi ?

L'IRM ou Imagerie par Résonance Magnétique, utilise un **champ magnétique** qui va mettre en mouvement (ou en résonance) de façon très brève certains composants du corps humain (les protons de nos atomes d'hydrogène), créant ainsi une **onde électromagnétique** captée par un détecteur et transformée en image par un système informatique, image pouvant aller du noir au blanc en passant par tous les niveaux de gris. La couleur de l'image d'un organe dépendra de sa densité.

L'IRM permet d'obtenir des coupes dans les 3 plans de l'espace, voire de reconstituer une image en 3 dimensions. Contrairement au scanner et à



la radiographie conventionnelle, elle n'utilise pas les rayons X.

L'IRM ne peut pas être pratiquée chez les patients porteurs d'un pace-maker cardiaque et chez ceux porteurs de clips vasculaires intra-cérébraux (agrafes métalliques posées sur un vaisseau après chirurgie du cerveau) ou de corps étrangers métalliques dans une

orbite. En effet, ces pièces métalliques risqueraient de se déplacer sous l'effet du champ magnétique nécessaire à la réalisation d'une IRM.

En revanche, contrairement au scanner, elle peut être pratiquée chez les sujets allergiques à l'iode et chez les personnes ayant une insuffisance rénale.

Pourquoi ?

Dans le cas du cancer du rein, l'IRM est pratiquée dans un premier temps au niveau de l'**abdomen**, pour visualiser les reins, le foie et les gros vaisseaux de l'abdomen. Elle peut également être pratiquée au niveau du thorax ou au niveau du cerveau, pour rechercher des métastases.

Quand ?

L'IRM peut vous être proposée au moment de la découverte de votre tumeur du rein, puis régulièrement au cours du suivi après votre traitement, qu'il soit chirurgical ou médicamenteux. Cet examen vous sera en particulier proposé si vous présentez une **contre-indication à la pratique du scanner** (allergie à l'iode, insuffisance rénale).

Comment ?

L'appareil d'IRM est très volumineux : il occupe une pièce entière du service de radiologie. Avant l'examen, on

vous demandera de vous déshabiller entièrement et d'enfiler une blouse en coton. **Vous serez allongé sur le dos**, sur un lit d'examen qui va rentrer dans l'appareil et s'arrêter au niveau requis en fonction de la zone à étudier. Après votre installation dans l'appareil, le radiologue et ses assistants se retirent dans la pièce voisine : vous les voyez à travers une grande baie vitrée, ils vous parlent dans un micro et vous pouvez leur répondre.

On va vous demander à plusieurs reprises de bloquer votre respiration, ce qui améliore la qualité des images obtenues. Cet examen peut nécessiter l'injection intraveineuse d'un **produit de contraste**, qui n'est pas de l'iode comme pour le scanner, mais un produit appelé **gadolinium**. En dehors de la piqûre nécessaire à l'injection de ce produit, l'IRM est parfaitement indolore. Elle dure environ une demi-heure.

Les examens qui visualisent la vascularisation de la tumeur et suivent son évolution

Pourquoi ?

Les médicaments anti-angiogéniques sont des produits qui **agissent contre la vascularisation** de la tumeur, bien avant qu'une diminution de son volume ne soit détectable. Il est donc intéressant de pouvoir visualiser cet effet sur les vaisseaux précocement après le début du traitement, afin de voir s'il est efficace, et pouvoir changer de médicament si nécessaire.

Trois examens permettent d'évaluer la vascularisation de la tumeur : l'échographie dynamique de contraste, le scanner de perfusion et l'IRM de perfusion.

Ces nouvelles techniques d'examen **sont actuellement en cours de validation**, et ne sont donc pas encore utilisées dans tous les centres d'imagerie.

L'échographie dynamique de contraste

Quand ?

Cet examen pourra vous être proposé dès la 1^{re} semaine du traitement anti-angiogénique, et sera répété régulièrement au cours du traitement.

Comment ?

La seule différence pour vous par rapport à l'échographie classique sera l'injection intraveineuse d'un **produit de contraste**, c'est-à-dire d'une substance qui va améliorer le contraste des images obtenues. Ce produit, qui va rester dans les vaisseaux sanguins au maximum 10 mn (élimination par voie pulmonaire et non rénale comme les produits IRM ou scanner), permet une très bonne visualisation des petits vaisseaux au sein de la tumeur. Un **logiciel** dans l'appareil d'échographie permet ensuite de quantifier précisément la vascularisation de la tumeur.

Le scanner de perfusion

Quand ?

Cet examen pourra vous être proposé après 15 jours de traitement anti-angiogénique, et sera répété régulièrement au cours du traitement.

Comment ?

Pour vous, il n'y a aucune différence par rapport à un scanner conventionnel avec injection de produit de contraste. Un **logiciel** particulier va traiter les

images de façon à pouvoir évaluer au sein de la tumeur le flux et le volume sanguins, le temps de transit du produit de contraste et la perméabilité des vaisseaux.

L'IRM de perfusion

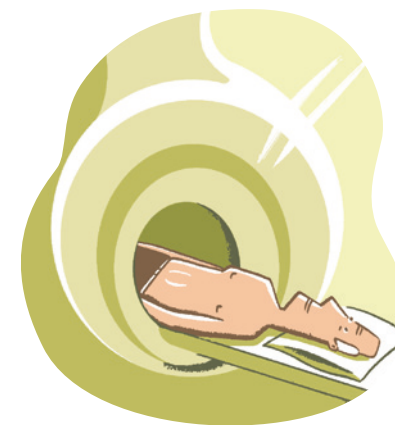Quand ?

Cet examen pourra être réalisé avant le début de la prise du médicament anti-angiogénique, puis régulièrement au cours du traitement, parfois dès la 2^e semaine de prise.

Comment ?

Pour vous, l'IRM de perfusion se déroule comme une IRM classique (voir page 7), avec injection d'un produit de contraste par voie intraveineuse juste avant l'examen.

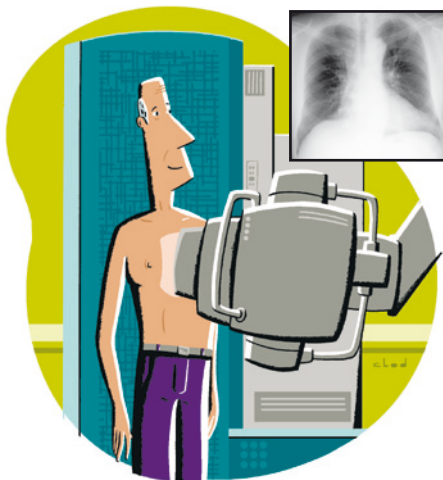
Un logiciel au sein de l'appareil d'IRM permet de réaliser une cartographie de la vascularisation de la tumeur.



Les examens qui recherchent d'autres localisations

Au cours du **scanner** qui a permis de visualiser les reins, les médecins ont recherché des ganglions et observé d'autres organes tels que le foie. On profite en général de ce **scanner** pour faire dans le même temps un **scanner thoracique**, à la recherche de métastases.

Votre médecin pourra vous proposer un **scanner cérébral** pour la même raison, ou encore une IRM. D'autres examens sont pratiqués également pour rechercher certaines localisations d'un cancer.



La radiographie standard

C'est quoi ?

La radiographie standard (ou **conventionnelle**) utilise les **rayons X**. Elle n'a plus beaucoup de place aujourd'hui dans le diagnostic et le suivi du cancer du rein, car elle donne des images beaucoup moins précises que le scanner, l'IRM ou l'échographie.

Les rayons X, émis par un **tube**, traversent le corps humain. Ils vont être atténués d'autant plus que l'épaisseur et la densité des organes qu'ils traversent seront élevées.

À leur sortie du corps, ils sont détectés par un **écran**, couplé avec un **film photographique**. Sur ce film, les os, qui absorbent complètement les rayons X, apparaissent en blanc, alors que l'air des poumons, qui n'absorbe pas les rayons X, apparaît en noir. Il existe toute une **échelle de gris** différents pour les autres organes, en fonction de leur densité.

Quand ?

Votre médecin peut vous proposer une radiographie standard du **thorax** dans le cadre du suivi postopératoire, s'il estime que votre cas ne nécessite pas la réalisation d'un scanner ou d'une IRM.

Comment ?

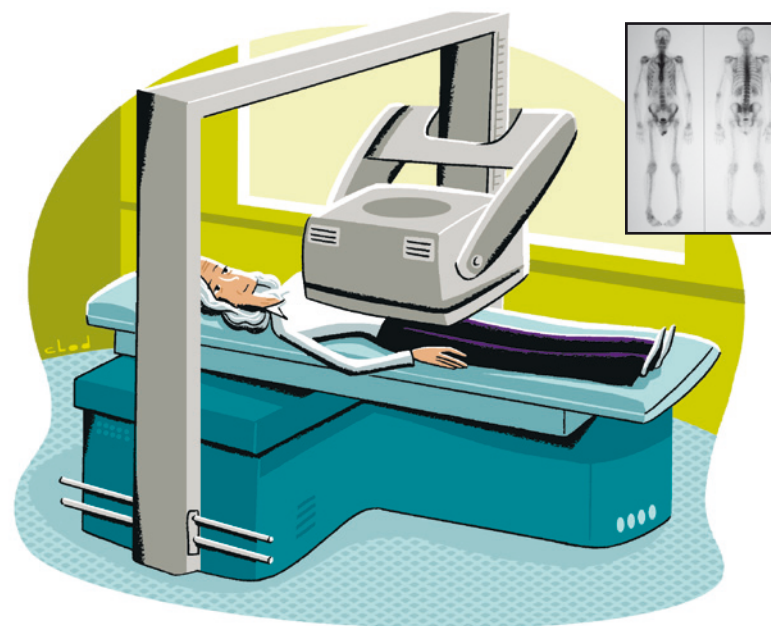
La radiographie du thorax peut se pratiquer dans n'importe quel cabinet de radiologie. Le radiologue vous demande de vous déshabiller jusqu'à la ceinture, puis de vous tenir **debout** entre le tube à rayons X et la plaque de l'appareil de radiographie, de face puis éventuellement de profil, en bloquant votre respiration. L'examen, parfaitement indolore, dure quelques minutes. Il n'est pas nécessaire d'être à jeun, il n'y a aucune injection de produit de contraste.

La scintigraphie

Pourquoi ?

Une scintigraphie osseuse peut vous être proposée pour explorer votre **squelette**. Cet examen permet en effet de localiser des métastases au niveau de l'os.

C'est un examen de **médecine nucléaire**, qui consiste à injecter par voie intraveineuse un **produit radioactif** à très faible dose, sans danger pour vous, puis à étudier la façon dont votre organisme



va fixer ce produit, qu'on appelle également un traceur. Le **traceur** est repéré par une **caméra à scintillation** qui va balayer tout le corps.

Quand ?

Cet examen peut être demandé au moment de la découverte, ou au cours du suivi de votre tumeur du rein. En cas de localisation osseuse de votre cancer, il y aura une **hyperfixation** du traceur dans la zone concernée.

Comment ?

La scintigraphie osseuse se fait dans un service de médecine nucléaire. Il n'est pas nécessaire d'être à jeun. Vous êtes **allongé sur le dos** sur la table d'examen, on vous injecte le traceur par voie intraveineuse, puis la caméra située au-dessus de vous prend des clichés de la totalité de votre squelette. En dehors de l'injection du traceur, cet examen est parfaitement indolore. Il dure environ 30 minutes.

La tomographie par émission de positons (TEP)

Pourquoi ?

La TEP est un examen de **médecine nucléaire** qui utilise le plus souvent comme marqueur radioactif

le 18-fluoro-désoxyglucose (18FDG) qui émet des positons. Ce marqueur, dérivé du glucose (du sucre) témoigne du métabolisme des tissus, c'est-à-dire de leur fonctionnement général. Les tumeurs accumulent et consomment plus de glucose que les tissus normaux : elles vont donc fixer davantage le marqueur, on parle d'**hyperfixation**. Cet examen explore la totalité du corps.

Quand ?

Une TEP peut vous être proposée pour la recherche d'une récurrence locale ou de métastases à distance de votre cancer initial. Sa place dans le cadre du cancer du rein n'est pas encore clairement définie, et son utilisation est encore peu fréquente.

Comment ?

L'appareil de TEP peut être **couplé à un scanner**, pour projeter sur une coupe du corps humain les foyers d'hyperfixation et les localiser avec précision. Il faut être **à jeun**. L'injection du produit radioactif se fait par voie intraveineuse juste avant l'examen. Vous êtes **allongé sur le dos** comme pour un scanner. En dehors de l'injection du produit radioactif, cet examen est parfaitement indolore. Il dure environ 45 minutes.

Index alphabétique

C

Caméra à scintillation 14
Champ magnétique..... 7

E

Échographie 4
Échographie dynamique 10
Échotomographie..... 4

G

Gadolinium..... 9
Gel..... 4

I

Iode..... 7
IRM de perfusion..... 11
IRM ou Imagerie par Résonance Magnétique... 7

M

Médecine nucléaire..... 13

O

Onde électromagnétique 7

P

Produit de contraste 7
Produit radioactif..... 13

R

Radiographie..... 12
Rayons X..... 12

S

Scanner..... 5
Scanner de perfusion 10
Scintigraphie osseuse..... 13
Sonde..... 4

T

Tomodensitométrie..... 5
Tomographie par émission de positons (TEP)..... 14

U

Ultrasons 4

Dans la même collection

- *Mes analyses biologiques : pourquoi, quand, comment ?*
- *Mieux comprendre ma maladie*

Sites Internet utiles pour en savoir plus

ARTUR (Association pour la Recherche sur les Tumeurs du Rein)

Association de malades ayant un cancer du rein
artur-rein.org

AFU (Association Française d'Urologie)

Association pour les malades de cancer du rein
urofrance.org

ARC (Association pour la Recherche sur le Cancer)

Association de lutte contre le cancer et de soutien aux malades
Arc.asso.fr

FNCLCC (Fédération Nationale des Centres de Lutte Contre le Cancer)

Fncfcc.fr

INCA (Institut National du Cancer)

e-cancer.fr

Ligue contre le cancer

ligue-cancer.asso.fr

Tribu cancer

Tribucancer.org

Vivre avec

Vivreavec.org



ISBN : 978-2-916641-28-7



Alinéa 
ÉDITIONS