

Quoi de neuf dans le traitement des petites tumeurs du rein ?



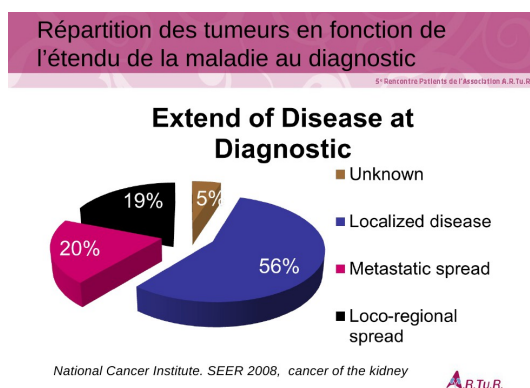
Conférence du Pr Méjean, chirurgien urologue (Professeur des universités - Praticien hospitalier), chef du service d'Urologie HEGP-Necker, Paris XV), à l'occasion de la 5e Rencontre Patients de l'Association A.R.Tu.R., lundi 28 mars 2011.

I. Répartition des tumeurs en fonction de l'étendue de la maladie au diagnostic :

Dans les pays industrialisés, 70% des tumeurs du rein sont découvertes fortuitement. Dans la majorité des cas, le cancer du rein est diagnostiqué à un stade heureusement localisé ou localement avancé. Sur ce schéma qui reprend des données américaines transposables avec ce qu'on observe en Europe, on voit que :

- 56 % (en bleu) des tumeurs du rein sont découvertes à un stade localisé,
- à l'inverse, 20% (en rouge) sont des tumeurs métastatiques au moment du diagnostic,
- 19% (en noir) sont des tumeurs localement avancées qui ne sont pas métastatiques mais qui ont des critères de gravité.

Le traitement chirurgical concerne 90% des tumeurs du rein, même si aujourd'hui en situation



métastatique, une réflexion est parfois engagée pour savoir s'il faut ou non opérer. Pour 50% de ces tumeurs, le traitement est uniquement chirurgical.

II. Définition des « petites tumeurs » :

Les petites tumeurs sont des tumeurs qu'il est également possible d'appeler tumeurs de bon pronostic, ne présentant pas de critères de gravité à l'analyse histologique, ou tumeurs ne devant avoir qu'un traitement chirurgical. On retrouve dans cette catégorie :

- les tumeurs de moins de 4 cm,
- les tumeurs exophytiques (qui déforment les contours du rein) dont la taille est comprise entre 4 et 7 cm car aujourd'hui on étend ce terme à des tumeurs de plus grosse taille,
- les tumeurs centrales (centro-hilaires, centro-parenchymateuses) dont l'exérèse chirurgicale n'est pas évidente du fait d'un accès difficile avec risque de lésions du pédicule rénal (par lequel arrive l'artère rénale et repartent la veine rénale et l'uretère) pendant la chirurgie.

III. Les traitements des petites tumeurs du rein :

De nombreux progrès ont été réalisés ces dernières années si bien que pour opérer ces petites tumeurs du rein, deux possibilités s'offrent maintenant aux chirurgiens : la chirurgie ou l'ablation.

A) La chirurgie :

- *Les traitements de référence :*

- **Néphrectomie partielle ou tumorectomie**

Le Pr Méjean a commencé par faire état des progrès techniques apparus dans ce domaine. Pour des tumeurs de petit volume (de l'ordre de 4 cm et moins) et maintenant pour des tumeurs de plus grande taille, le traitement de référence est la néphrectomie partielle ou tumorectomie ou encore chirurgie préservatrice de néphrons. Il s'agit d'une technique de chirurgie conservatrice qui permet de ne retirer que la partie du rein qui est le siège de la tumeur.

- **Néphrectomie totale ou élargie**

Cette technique consiste à retirer le rein touché par la tumeur dans sa totalité.

- *Les voies d'abord :*

- **Ouverte**

Malgré les progrès réalisés ces dernières années, cette technique traditionnelle est toujours d'actualité car elle reste obligatoire pour certaines tumeurs. Elle consiste à inciser la peau du patient (soit latéralement, en avant ou sur le côté).

- **Coelioscopique**

Cette technique s'est beaucoup développée ces dernières années. Elle est très intéressante car elle permet d'éviter de faire une incision cutanée qui risque parfois d'engendrer des effets secondaires, non seulement esthétiques, mais encore fragilisant la paroi. Elle permet également de limiter les risques d'abcès ou d'infection profonde.

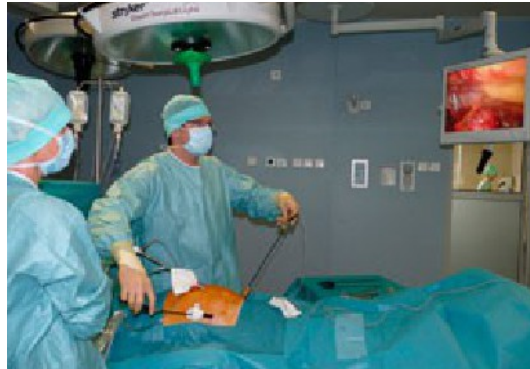De plus, le Pr Méjean précise que les chirurgiens se sont aperçus que la voie coelioscopique permettait de diminuer les risques de saignements et cela pour deux raisons :

- les chirurgiens sont maintenant plus aguerris dans la gestion du pédicule,
- l'effet volume : 12 à 15 litres de CO₂ sont injectés à l'intérieur de l'abdomen du patient pour permettre d'avoir accès aux différents organes ; cette pression va écraser les veines et ainsi diminuer les saignements per-opératoires.

Un autre avantage considérable de la coelioscopie, est que la durée moyenne de séjour est plus courte. Les patients récupèrent plus rapidement, et peuvent éventuellement reprendre le travail plus tôt.

Cependant, il indique que cette technique n'est pas disponible dans tous les centres, car elle nécessite une certaine expérience chirurgicale et demande du matériel assez coûteux. Les laboratoires, toujours à la pointe du progrès, proposent maintenant des caméras qui permettent d'avoir une image numérique de très haute définition.

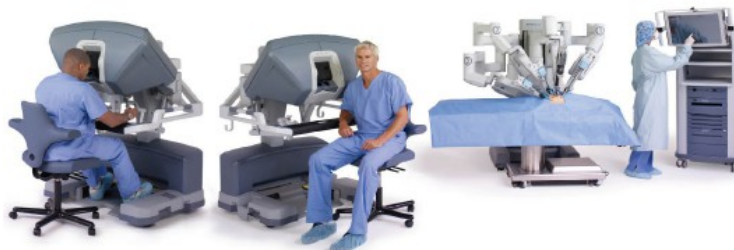Le Pr Méjean précise que cette technique nécessite non seulement une habitude chirurgicale mais encore une pratique régulière. Il nous fait remarquer sur une photo la position particulière du chirurgien qui opère par coelioscopie. Le chirurgien a introduit dans l'abdomen du patient une caméra qui est tenue par un aide. Par un 2^{ème} trou de trocart, l'aide positionne un instrument et le chirurgien opère lui-même avec deux instruments - généralement une paire de ciseaux et une pince - pour libérer les différentes structures et retirer la tumeur.



Il nous suggère d'essayer de couper à 40 cm de hauteur une tranche de jambon ou de retirer le gras d'un morceau de viande avec des instruments de 40 cm, les bras en l'air, les épaules levées. On comprend qu'au bout d'un moment, on doit avoir mal aux épaules et c'est justement la situation à laquelle sont confrontés les chirurgiens qui opèrent avec cette technique.

➤ Robot-assistée

C'est pour cela que des laboratoires ont imaginé et développé une nouvelle technologie qui est la technique du robot. Le Pr Méjean nous précise que, bien entendu, ce n'est pas un robot qui opère. A l'origine de cette technique, il avait été envisagé d'utiliser des robots pour opérer sur le front en temps de guerre. Un chirurgien, installé à 1000 km de là, dirigerait ce robot grâce à une transmission satellite. Ce programme de lancement réalisé par l'armée américaine a coûté des sommes astronomiques et a finalement été arrêté. Mais un industriel a racheté les brevets et a développé cette technique pour le bloc opératoire en investissant des millions de dollars. Après des débuts difficiles, l'entreprise est aujourd'hui cotée en bourse. Il faut savoir qu'un robot de ce type coûte 1,5 millions d'euros avec 150 000 euros de maintenance annuelle. Le coût de chaque intervention est de l'ordre de 5 000 euros donc plus cher qu'une intervention traditionnelle.



Sur cette photo, on peut remarquer que le chirurgien est assis confortablement et regarde dans deux loupes. Juste à côté, au bloc opératoire, le patient est anesthésié et c'est le robot qui tient les instruments commandés à distance par le chirurgien en actionnant des joysticks qu'il tient entre le pouce et l'index. A l'intérieur de l'abdomen du patient, des instruments très fins vont aller chercher les différentes structures à disséquer avec une très grande précision facilitée par des correcteurs de tremblement et une vision tridimensionnelle (ce qui est un très grand progrès par rapport à l'image bidimensionnelle obtenue sur un écran).

Le Pr Méjean nous montre ensuite la carte des Etats-Unis : en 1999, il y avait deux robots de ce type (da Vinci), et en 2011, il y en a maintenant un peu partout dans chaque État. En Europe, c'est à peu près la même chose, il y en avait 6 en 1999 et plus de 250 répartis dans toute l'Europe en 2010.

Cette technique par robot-assistée ne peut pas être utilisée pour toutes les tumeurs du rein mais permet incontestablement d'aller plus loin dans les indications de la coelioscopie pour le bien des patients mais au prix d'un coût très élevé qui peut représenter un problème de santé publique.

● *La tumorectomie*

Le Pr Méjean nous dit qu'il faut retenir que les tumeurs de moins de 4 cm doivent être opérées par tumorectomie, même pour les tumeurs mal localisées car il faut essayer de préserver le maximum du rein.

En effet, des études américaines et européennes ont clairement montré que si l'on considère une tumeur de moins de 4 cm (ou une tumeur jusqu'à 7 cm, voire même des tumeurs centrales quand l'équipe chirurgicale est habituée à ce type de chirurgie) et que l'on compare les résultats obtenus suite à une néphrectomie partielle ou élargie, il n'y a aucune différence sur le plan carcinologique (suivi oncologique) à partir du moment où la chirurgie est maîtrisée.

La différence entre ces deux techniques est sur le plan fonctionnel. Lorsqu'on évite le sacrifice d'un rein (bien évidemment, parfois on ne peut pas faire autrement), grâce à une maîtrise chirurgicale plus précise, le patient vit mieux. Il a moins d'hypertension artérielle, moins d'insuffisance rénale, ce qui entraîne moins de maladies cardio-vasculaires, moins d'hospitalisation, moins de décès.

Le Pr Méjean nous dit que cette notion nouvelle n'était pas présente il y a quelques années ; lorsqu'il a commencé (il n'est pourtant pas très âgé !), le principe était plutôt de sacrifier un rein. Aujourd'hui, des publications internationales ont clairement montré que ce n'est pas vrai. Le Pr Méjean insiste sur le fait que dès qu'on peut faire une chirurgie partielle (quand celle-ci est techniquement possible), on doit la faire afin de préserver au maximum le rein. Il s'agit d'un progrès considérable qui permet aux patients opérés d'avoir une fonction rénale normale ou sub-normale, ce qui ne serait pas le cas si le rein avait été retiré dans sa totalité.

Dans quelques centres spécialisés (dont le centre dans lequel travaille le Pr Méjean), les indications de la chirurgie conservatrice ont été étendues sans faire courir de risques au patient. Pour illustrer ce propos, le Pr Méjean nous présente ensuite une petite vidéo d'une tumorectomie d'une tumeur du rein profonde, en position centro-hilaire (près du pédicule du rein). Il nous explique qu'auparavant les chirurgiens auraient fait le sacrifice de ce rein gauche.

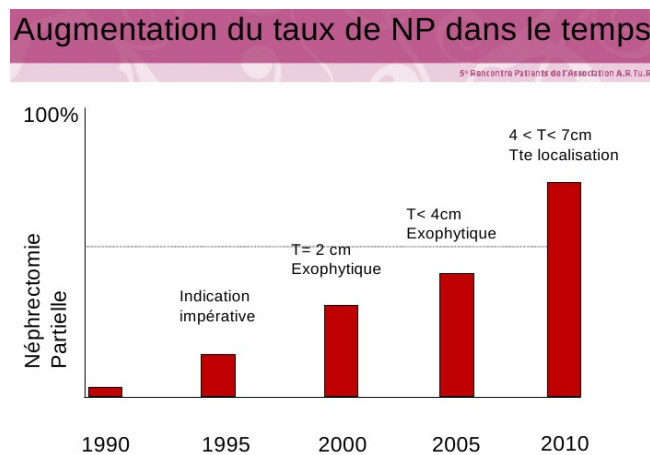
La technique utilisée est une chirurgie ouverte car il n'est actuellement pas possible de faire autrement pour ce type de tumeur :

- une incision de 7 cm est réalisée sur la peau,
- une dissection minutieuse permet ensuite d'extérioriser le rein,
- des lacs de couleurs sont fixés sur l'artère rénale et l'uretère afin de les repérer,
- la position de la tumeur à l'intérieur du rein est repérée grâce à une échographie per-opératoire,
- le chirurgien va alors effectuer une incision sur le rein en regard de la zone qui semble la plus directe pour atteindre la tumeur, ce qui est aussitôt contrôlé par échographie,
- l'étape suivante consiste à clamper (« pincer ») l'artère pour éviter les saignements, le rein étant très vascularisé,

- puis le chirurgien retire la tumeur située à l'intérieur du parenchyme rénal ; elle est minutieusement examinée afin de vérifier qu'elle a été retirée dans sa totalité ; elle sera analysée par la suite,
- les différentes structures nobles sont ensuite soigneusement refermées (évitant ainsi la complication d'une fuite d'urine ou urinome), puis le rein est suturé,
- l'artère est déclampée ce qui permet de vérifier le rein se re-vascularise bien,
- pour terminer, la paroi abdominale, le tissu sous-cutané puis la peau sont suturées.

On peut voir sur le contrôle à un an et à deux ans, qu'une cicatrice est bien visible dans le rein, ce-dernier étant parfaitement vascularisé et fonctionnant normalement.

Le schéma suivant permet de montrer l'augmentation du taux de néphrectomie partielle (NP) dans le service du Pr Méjean :



En 1995, le Pr Méjean était interne et réalisait sa thèse de doctorat sur ce sujet. Son chef de service, le professeur Dufour, a été novateur dans ce domaine puisque c'est grâce à lui que cette technique a été divulguée en France. Elle était réservée à des patients ayant des indications impératives (tumeurs bilatérales, tumeurs sur rein unique) et pour lesquels il fallait impérativement préserver des néphrons.

En 2000, la néphrectomie partielle était réservée aux tumeurs de moins de 2 cm, exophytiques. Le Pr Méjean nous précise qu'à l'époque, parler de cette technique dans les congrès internationaux créait un véritable séisme parce que le dogme de la néphrectomie élargie tenait bon, les autres chirurgiens affirmaient d'ailleurs que tous les patients opérés de cette façon risquaient de mourir de récidives.

Puis en 2005, la néphrectomie partielle a été proposée pour des tumeurs exophytiques plus grosses avec des résultats probants sur le plan scientifique.

Actuellement en 2010, 70 à 80 % des tumeurs du rein opérées, le sont par tumorectomie, pour des tumeurs allant jusqu'à 7 cm et quelque soit la localisation.

B) Les traitements ablatifs

On distingue ce qu'on appelle la résection, c'est à dire l'exérèse chirurgicale qui permet de retirer une tumeur, de l'ablation qui est un terme américain utilisé maintenant dans différentes publications. L'ablation d'une tumeur consiste à la sidérer sans la retirer par des techniques de chauffage ou de refroidissement.

- *L'ablation par radiofréquence (RFA)*

Cette technique s'effectue par voie percutanée, en guidant par scanner ou échographie, à travers la peau, une aiguille tripode vers la tumeur. Un courant de radiofréquence est appliqué grâce à un générateur. Une onde électromagnétique de 500 khertz va provoquer une friction ionique et augmenter la température aux environs de 100 degrés, ce qui entraîne une véritable sidération de la tumeur car au delà de 70 à 90°C, il n'y a plus aucune cellule qui survive. Il va s'en suivre une coagulation et une nécrose qui vont détruire la tumeur, même si elle reste toujours présente. Le patient est hospitalisé le lundi, opéré le mardi sous anesthésie locale et sort le mercredi.

- *La cryoablation*

Son but est de détruire la tumeur par le froid en respectant les tissus environnants. Le procédé consiste à faire pénétrer dans la tumeur, à travers la peau (voie percutanée), des aiguilles creuses guidées par scanner. Les aiguilles sont refroidies à leur extrémité par un gaz (l'argon) permettant de refroidir la tumeur à -40°C. On réalise deux cycles qui vont associer une cristallisation puis un réchauffement aboutissant à la destruction des cellules. Le contrôle se fait par des techniques d'IRM ou de scanner en évaluant la « boule de neige » ou « Ice ball » qui ne prend pas le contraste.

A l'heure actuelle, ces techniques sont réservées aux tumeurs de moins de 3 à 4 cm pour des patients âgés, ou insuffisants rénaux, ou à risques chirurgicaux, ou ayant une récurrence locale (sur le même rein ou sur l'autre rein), une tumeur congénitale héréditaire (VHL), ou des métastases, notamment surrenaliennes, ou pulmonaires d'accès chirurgicaux difficiles. Il n'est pas possible de proposer ces techniques à tous les patients mais le Pr Méjean pense qu'on pourra probablement le faire dans quelque temps.

Les chirurgiens sont donc actuellement amenés à proposer un traitement à la carte quand les tumeurs sont accessibles, ce qui n'est pas toujours le cas. Des discussions entre spécialistes, lors de Réunions de Concertation Pluridisciplinaire (RCP), permettent de réfléchir à la meilleure solution pour le patient.

Nous voyons que l'évolution des pratiques est nécessaire et va toujours vers la voie mini-invasive, même si parfois on revient en arrière. Le Pr Méjean nous dit qu'ils sont passés de la voie ouverte à la voie laparoscopique, la voie robotique, puis la voie percutanée. Pourquoi ne pas envisager des ablations par voie transcutanée ?

Cette technique permettrait d'appliquer contre la peau des sortes d'électrodes à travers lesquelles passe un courant qui traverse la peau et le muscle pour se focaliser sur la tumeur. Mais elle reste expérimentale et demande à être confirmée. Elle autoriserait une hospitalisation encore plus réduite sur une seule journée.

Pour conclure, le Professeur Méjean nous dit qu'il y a actuellement une extension des indications de la chirurgie conservatrice et que le sacrifice du rein, même s'il est parfois nécessaire, doit être revu à la baisse.

De plus, il existe une évolution des voies d'abord allant vers le mini-invasif. Il précise qu'il ne s'agit pas de dire qu'il ne faut plus faire de chirurgie élargie, ni de chirurgie ouverte car ces techniques chirurgicales sont encore parfois nécessaires mais que le message à faire passer est que d'autres techniques peuvent être utilisées par les chirurgiens pour le bien des patients.

L'apport de la chirurgie coelioscopique et maintenant robotique va probablement bouleverser les habitudes des chirurgiens ainsi que le développement des traitements focaux qu'il faut regarder de

près.

Quelques questions dans la salle

Une personne s'interroge sur les résultats carcinologiques obtenus avec ces nouvelles techniques d'ablation, en particulier la cryothérapie.

Le Pr Méjean répond qu'il s'agit d'une technique intéressante avec des résultats satisfaisants même s'ils sont moins bons qu'avec la chirurgie. Il s'agit d'une technique en plein développement. Les équipes qui l'utilisent ont des générateurs ou des sondes qui peuvent être différents et que, par conséquent, il est encore difficile d'interpréter les résultats obtenus avec un recul de seulement 3 à 5 ans dans les publications.

Pour les équipes qui maîtrisent le mieux ces techniques, il est possible d'avoir un contrôle local dans 70 à 80 % des cas. Il précise qu'il est parfois utile de faire une seconde intervention quand il reste une petite zone encore active. On obtient alors les mêmes résultats que ceux obtenus avec la chirurgie, à savoir 95 à 96 %.

Les contrôles se font actuellement par radiologie, ce que critiquent les détracteurs de cette technique. En effet, des études ont permis de montrer qu'il pouvait exister environ 16% d'une petite zone tumorale encore active sur un prélèvement réalisé sur les tumeurs après radiofréquence ou cryoablation.

Selon le Pr Méjean, ces techniques sont intéressantes même si on manque encore de recul. Elles sont actuellement réservées à certains cas particuliers (décrits plus-haut).

Une autre personne demande si la néphrectomie totale est toujours obligatoire pour les grosses tumeurs.

Le Pr Méjean répond que, selon les recommandations de la plupart des sociétés savantes, la réponse est oui pour les tumeurs au delà de 7 cm. Cependant, certaines équipes très spécialisées vont parfois plus loin dans les techniques de préservation et retirent des tumeurs plus grosses (jusqu'à 8 cm) par néphrectomie partielle. Il a d'ailleurs récemment retiré une tumeur de 11 cm très exophytique (située sur le bord du rein). Mais ces cas restent exceptionnels et réservés à des centres experts dans le cadre de protocoles avec consentement des patients. Il ajoute que dans le cas de tumeurs du rein métastatiques, il n'y a pas d'obligation de faire une néphrectomie totale si les tumeurs rénales sont de petites tailles et qu'elles peuvent être retirées dans leur totalité grâce à une néphrectomie partielle.

Une question concernant les métastases de cancer du rein situées sur différents organes, et en particulier le pancréas, est posée.

Le Pr Méjean répond que lorsqu'un patient a un cancer métastatique, différentes questions se posent sur le bien fondé de la chirurgie. En cas de métastase est unique, le patient est opéré. En situation métastatique quand la tumeur primitive rénale est unique, bien limitée et pas trop grosse, une néphrectomie partielle peut être envisagée.

Le Dr Escudier précise que certains organes ne sont pas de bons candidats pour un traitement ablatif comme la radiofréquence. Il peut y avoir une fuite pour ces organes, c'est le cas du pancréas qui sécrète des sucs pancréatiques très acides. Cette technique ne doit donc pas être utilisée pour cet organe, les conséquences seraient redoutables.

Une femme dans le public témoigne : elle a subi une néphrectomie totale en 1989. Des métastases sont apparues dans différents organes mais elle a pu être opérée. Son pancréas a été retiré dans sa totalité il y a 8 ans ; elle a également subi une intervention sur l'humérus, et dernièrement une exérèse de la surrenale. Elle souhaite faire passer le message que, même si ces interventions sont toujours des épreuves, il est possible ensuite de vivre presque normalement.

Le Dr Escudier reprend la parole pour dire qu'actuellement, grâce à la combinaison de la chirurgie, invasive ou non, et des traitements médicaux, on arrive à avoir des qualités de vie correctes et une prolongation significative de la durée de vie, même si leur objectif est de faire encore mieux.